

Casi clinici

Trombosi ventricolare destra nella cardiomiopatia aritmogena.

Descrizione di un caso clinico

Francesco Antonini-Canterin, Rita Sandrini, Daniela Pavan, Fabio Zardo, Gian Luigi Nicolosi

Unità Operativa di Cardiologia-ARC, Azienda Ospedaliera "S. Maria degli Angeli", Pordenone

Key words:
Echocardiography;
Arrhythmogenic
right ventricular
cardiomyopathy; Right
ventricular thrombosis.

Echocardiographic demonstration of right ventricular thrombosis is relatively common in pulmonary embolism. There are also reports of right ventricular thrombi in patients affected by right myocardial infarction or dilated cardiomyopathy. In arrhythmogenic right ventricular cardiomyopathy single or multiple aneurysms are often present in the right ventricular free wall. These hypokinetic areas represent a site for potential development of thrombi especially in advanced disease states. In the literature a single case of a patient affected by arrhythmogenic right ventricular cardiomyopathy with right heart failure and atrial and ventricular thrombi is reported. We report a case of arrhythmogenic right ventricular cardiomyopathy with a right ventricular thrombus located inside a single apical aneurysm in the presence of normal right ventricular systolic function.

(Ital Heart J Suppl 2000; 1 (3): 415-418)

Ricevuto il 27 ottobre 1999; nuova stesura l'1 dicembre 1999; accettato il 7 dicembre 1999.

Per la corrispondenza:

Dr. Francesco Antonini-Canterin

Unità Operativa
di Cardiologia-ARC
Azienda Ospedaliera
"S. Maria degli Angeli"
Via Montereale, 24
33170 Pordenone
E-mail:
cardiologia@pnhosp.inet.it

Il riscontro di trombosi ventricolare destra nel corso di un esame ecocardiografico costituisce un'evenienza relativamente poco frequente, osservandosi quasi esclusivamente in caso di tromboembolia polmonare¹⁻⁴. In questa condizione si possono evidenziare strutture ecogene compatibili con trombi liberamente flottanti nelle cavità cardiache di destra, in alcuni casi estese al tronco ed ai rami principali dell'arteria polmonare. Sono stati inoltre descritti casi di trombosi ventricolare destra in pazienti con infarto miocardico diaframmatico esteso al ventricolo destro e nella cardiomiopatia dilatativa^{5,6}.

La cardiomiopatia aritmogena del ventricolo destro è una malattia primitiva del muscolo cardiaco caratterizzata da una progressiva atrofia e sostituzione di miocardio ventricolare destro con tessuto adiposo o fibroadiposo, con conseguenti tipiche anomalie morfologiche e di contrattilità, sia regionali che globali⁷. È comune in questi pazienti il riscontro di aneurismi, singoli o multipli, della parete libera del ventricolo destro, soprattutto a carico della parete diaframmatica oppure infundibolari o apicali. Queste caratteristiche modificazioni morfo-funzionali rappresentano un substrato che rende possibile lo sviluppo di

formazioni trombotiche all'interno della cavità ventricolare destra, in particolare nelle fasi avanzate della malattia, nelle quali si manifesta generalmente un coinvolgimento biventricolare e scompenso cardiaco congestizio^{7,8}. In realtà la diagnosi ecocardiografica di trombosi ventricolare destra in pazienti affetti da cardiomiopatia aritmogena è molto rara, essendovi fino ad ora un unico caso descritto in letteratura⁹. In questo lavoro presentiamo il caso di un paziente affetto da cardiomiopatia aritmogena, ricoverato per episodi di tachicardia ventricolare non sostenuta, in cui è stato riscontrato all'esame ecocardiografico transtoracico e transesofageo un trombo all'interno di un aneurisma apicale del ventricolo destro. Al controllo ecocardiografico eseguito dopo 2 settimane di trattamento anticoagulante si documentava la completa regressione della formazione trombotica. Il caso ci è sembrato di interesse, oltre che per l'eccezionalità della documentazione iconografica, anche per il suo riscontro in una fase relativamente precoce della malattia, con un ventricolo destro solo lievemente dilatato, funzione sistolica conservata e assenza di manifestazioni cliniche di scompenso cardiaco. La possibilità di formazione di trombi intra-

ventricolari destri in questi pazienti pone il problema di un follow-up ecocardiografico mirato non solo allo studio dell'evoluitività della malattia ma anche alla diagnosi precoce di trombosi ventricolare destra potenzialmente emboligena.

Descrizione del caso

Trattasi di un paziente di sesso maschile di 38 anni, praticante attività sportiva non agonistica (sci da fondo), ricoverato per episodi recidivanti e ingravescenti di cardiopalmo tachiaritmico. All'anamnesi il paziente negava familiarità per malattie cardiovascolari e morte improvvisa; negava inoltre dispnea e problemi venosi agli arti inferiori. La comparsa della sintomatologia veniva fatta risalire all'anno precedente. I singoli episodi, ciascuno dei quali di breve durata (< 20 s), comparivano sia a riposo che al termine di sforzi fisici. Durante le ultime settimane il sintomo era divenuto ingravescente sia per frequenza che per durata, in assenza comunque di eventi sincopali. L'obiettività cardiovascolare era sostanzialmente priva di elementi patologici di rilievo se si eccettua la presenza di frequenti extrasistoli all'ascoltazione cardiaca. All'ECG si evidenziava: ritmo sinusale normofrequente, onde T negative, aguzze, in D3, aVF, V₁-V₄, piccola onda r¹ in V₁-V₂, bassi voltaggi del QRS in D2, D3, aVF, battiti ectopici ventricolari frequenti, monomorfi, non precoci, con morfologia di blocco di branca sinistra con marcata deviazione assiale sinistra sul piano frontale. Al monitoraggio telemetrico e all'ECG venivano riscontrati numerosi episodi di tachicardia ventricolare, monomorfa, non sostenuta, della durata massima di circa 20 s di frequenza variabile tra 130 e 140 b/min, con la stessa morfologia dei battiti ectopici ventricolari (Fig. 1). Gli esami ematochimici di routine risultavano nei limiti di norma, ad eccezione di una modesta iposideremia (ferro 54 mcg/dl) e piastrinopenia (piastrine 141 000/mm³); normali anche gli esami di funzionalità tiroidea. L'ECG ad alta risoluzione risultava positivo per la presenza di potenziali tardivi.

All'ecocardiogramma transtoracico il ventricolo sinistro appariva di normali dimensioni (diametro telediastolico 5.1 cm, diametro telesistolico 3.5 cm) e normali spessori parietali (setto interventricolare 1 cm, parete posteriore 1 cm), di aspetto lievemente globoso, con funzione sistolica globale normale (frazione di eiezione 58%) e assenza di anomalie della cinetica segmentaria. Il ventricolo destro era lievemente dilatato, di aspetto tendenzialmente globoso, con funzione sistolica globale conservata (frazione di eiezione 52%), e con zona aneurismatica apicale sacculare, ipo-acinetica, a parete assottigliata, nel cui interno era visibile una struttura iperecogena rotondeggiante del diametro massimo di 1.1 × 0.7 cm, compatibile con formazione trombotica (Fig. 2A). Si evidenziava iperecogenicità della banda moderatrice. La parete libera

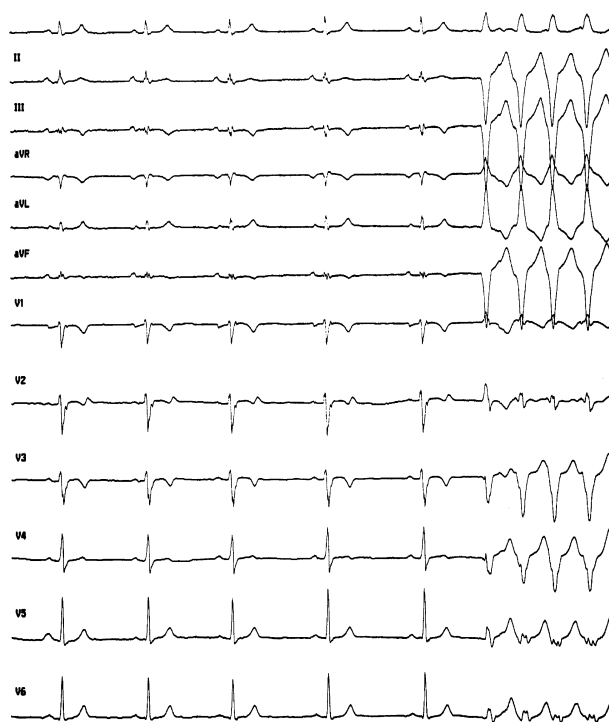


Figura 1. L'ECG evidenzia la presenza di onde T negative ed aguzze in D3, aVF, V₁-V₄, piccola onda r¹ in V₁-V₂, bassi voltaggi del QRS in D2, D3, aVF e l'inizio di una tachicardia ventricolare con l'aspetto a tipo blocco di branca sinistra, con frequenza cardiaca di 140 b/min.

del ventricolo destro in sede sotto-tricuspidale appariva globosa. Non erano presenti anomalie morfo-funzionali di rilievo a carico degli apparati valvolari. Con metodica Doppler, peraltro, si evidenziava una minima insufficienza tricuspidalica, con velocità massima di 2.1 m/s, che permetteva di stimare una pressione arteriosa polmonare sistolica di 23 mmHg. All'ecocardiogramma transesofageo veniva confermato il reperto di sacculazione apicale acinetica del ventricolo destro, all'interno della quale si documentava con buona definizione la formazione trombotica (Fig. 2B); erano inoltre ben evidenti l'iperecogenicità della banda moderatrice e la convessità del tratto di efflusso del ventricolo destro; l'approccio transesofageo escludeva la presenza di ulteriori formazioni trombotiche endocavitarie.

Veniva quindi instaurata terapia anticoagulante con eparina sodica per via endovenosa, seguita da terapia anticoagulante orale con acenocumarolo e terapia antiaritmica con amiodarone, grazie alla quale si documentava una marcata riduzione del numero di battiti ectopici ventricolari e la regressione delle aritmie ipercinetiche ripetitive. L'esame ecocardiografico transtoracico di controllo eseguito dopo 2 settimane documentava la scomparsa della formazione trombotica apicale ventricolare destra (Fig. 2C). Durante questo periodo il paziente si era mantenuto asintomatico, eccettuata una sporadica sensazione di lieve cardiopalmo.

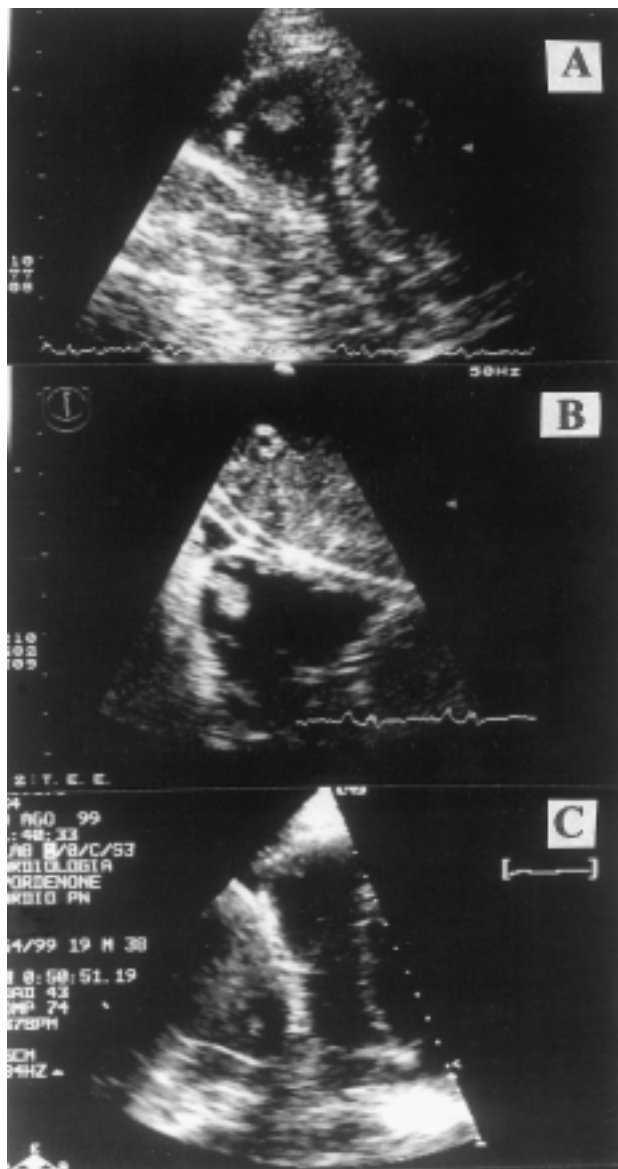


Figura 2. L'ecocardiogramma transtoracico (A) evidenzia l'apice ventricolare destro in sezione parasternale asse corto modificata. Si evidenzia formazione trombotica del diametro di 1.1×0.7 cm. L'ecocardiogramma transesofageo (B) dimostra la presenza della formazione trombotica apicale ventricolare destra in corrispondenza della sacculazione ventricolare; si osserva inoltre l'iperecogenicità della banda moderatrice. L'esame ecocardiografico transtoracico di controllo (C), dopo terapia anticoagulante, evidenzia l'assenza della formazione trombotica a livello dell'apice ventricolare destro in sezione parasternale asse corto modificata.

Discussione

La trombosi a carico delle sezioni cardiache di destra è un evento clinico piuttosto raro, ad eccezione della fase acuta della malattia tromboembolica polmonare; in questa situazione la prevalenza di documentazione ecocardiografica di trombi "flottanti" in transito all'interno delle cavità destre è variabile tra il 7 ed il 18% dei casi¹⁻³. In questi pazienti la prognosi può essere sfavorevole, con un'elevata incidenza di embolia polmonare massiva spesso ad esito infausto.

Un'altra condizione in cui possono talora essere rilevate formazioni trombotiche nelle cavità destre è rappresentata dall'infarto miocardico acuto diaframmatico con coinvolgimento del ventricolo destro⁶. È stata inoltre segnalata la presenza di trombosi ventricolare destra anche in corso di cardiomiopatia dilatativa biventricolare⁵. In queste differenti condizioni patologiche la prognosi del paziente era molto diversa anche in rapporto alle modalità di formazione del trombo stesso e alla possibilità di embolia polmonare. Nel caso della cardiomiopatia dilatativa o dell'infarto miocardico destro il trombo si forma generalmente come conseguenza del rallentamento del flusso sanguigno e della stasi dovuti all'ipocinesia e/o all'acinesia regionale o globale della parete muscolare. Queste formazioni trombotiche sono solitamente adese alla superficie endocardica presentando larga base di impianto¹⁰. Il rischio di complicanze tromboemboliche in questi pazienti è basso, qualora si instauri un adeguato trattamento anticoagulante.

La cardiomiopatia aritmogena del ventricolo destro è una cardiomiopatia familiare^{7,8,11,12} caratterizzata da progressive anomalie anatomico-strutturali e funzionali del ventricolo destro, responsabili di instabilità elettrica con rischio di aritmie ipercinetiche ventricolari severe e di morte improvvisa. La principale caratteristica anatomico-patologica di questi cuori è data dalla sostituzione di tessuto miocardico ventricolare destro con tessuto adiposo o fibroadiposo. Per questo motivo il ventricolo destro può andare incontro a modificazioni morfologiche regionali caratterizzate da aree ipo-acinetiche con aneurismi parietali singoli o multipli tipicamente localizzati nel cosiddetto "triangolo della displasia" (parete diaframmatica, infundibolo, regione apicale); il più delle volte il setto interventricolare è risparmiato dal processo patologico. Con il progredire della malattia diventano più evidenti le modificazioni globali a carico del ventricolo destro con progressiva dilatazione della camera ventricolare. Il ventricolo destro può assumere aspetto pergamenaceo; il ventricolo sinistro può essere coinvolto nella malattia in poco meno del 50% dei casi⁷. Queste modificazioni morfo-funzionali, patognomoniche della malattia, costituiscono un substrato che spiega la possibile formazione di trombi all'interno delle cavità cardiache destre. In effetti il rilievo autoptico di trombosi murale ventricolare destra è stato segnalato nelle fasi avanzate della malattia, nelle quali si manifesta spesso un coinvolgimento biventricolare e scompenso cardiaco congestizio⁷; in questi pazienti sono stati rilevati anche casi di embolia polmonare. Il riscontro anatomico-patologico di trombosi ventricolare destra nella cardiomiopatia aritmogena è comunque raro (1 caso su 42 nella casistica di Corrado et al.⁸).

Per quanto riguarda la documentazione *in vivo* mediante ecocardiografia di trombosi ventricolare destra in pazienti affetti da cardiomiopatia aritmogena, questa è molto rara, essendovi fino ad ora a nostra conoscenza un unico caso descritto in letteratura⁹. Si trattava del ca-

so, pubblicato da un gruppo ungherese, di un paziente con cardiomiopatia aritmogena in fase avanzata, con scompenso cardiaco congestizio ingravescente, nel quale venivano documentati multipli trombi all'interno dell'atrio e del ventricolo destro. Gli autori in questo lavoro suggeriscono la necessità di una diagnosi precoce in questi pazienti per poter intervenire tempestivamente con misure terapeutiche farmacologiche o non farmacologiche e influenzare favorevolmente la prognosi.

Il caso da noi presentato ci è sembrato originale in quanto abbiamo potuto osservare con metodica ecocardiografica una trombosi intraventricolare destra in un paziente con cardiomiopatia aritmogena giunto alla nostra osservazione per manifestazioni aritmiche, con ventricolo destro solo lievemente dilatato e con funzione globale conservata, con una singola dilatazione aneurismatica apicale del ventricolo destro, e con funzione ventricolare sinistra normale e ottima tolleranza allo sforzo. Il paziente veniva trattato tempestivamente con eparina ed anticoagulanti orali ed il follow-up ecocardiografico ci consentiva di documentare la risoluzione della trombosi dopo 2 settimane di terapia, senza complicanze tromboemboliche clinicamente manifeste.

Il caso da noi presentato introduce la problematica di seguire nel tempo con follow-up clinico ed ecocardiografico i pazienti con cardiomiopatia aritmogena non solo per valutare le aritmie ipercinetiche ventricolari e l'evoluzione delle modificazioni anatomico-strutturali e funzionali, insite nella malattia stessa, ma anche per monitorare l'eventuale comparsa di trombosi endocavitaria potenzialmente emboligena, anche nelle fasi relativamente precoci della malattia in assenza di segni e sintomi di scompenso cardiaco.

Riassunto

La dimostrazione ecocardiografica di trombosi ventricolare destra è un'evenienza relativamente comune in corso di embolia polmonare. Sono inoltre stati descritti casi di trombosi ventricolare destra anche in corso di infarto miocardico diaframmatico con estensione al ventricolo destro e nella cardiomiopatia dilatativa. Nella cardiomiopatia aritmogena del ventricolo destro le caratteristiche zone aneurismatiche, ipo-acinetiche, della parete libera del ventricolo destro possono rappresentare un substrato per la formazione di trombi. In letteratura tuttavia è stato descritto un unico caso di trombosi atriale e ventricolare destra, diagnosticato con ecocardiografia, in cardiomiopatia aritmogena in fase

dilatativa. Noi descriviamo il caso di un trombo localizzato all'interno dell'unica area aneurismatica del ventricolo destro in un caso di cardiomiopatia aritmogena con normale funzione sistolica ventricolare destra.

Parole chiave: Ecocardiografia; Cardiomiopatia aritmogena del ventricolo destro; Trombosi ventricolare destra.

Bibliografia

1. Chartier L, Bèra J, Delomez M, et al. Free-floating thrombi in the right heart: diagnosis, management, and prognostic indexes in 38 consecutive patients. *Circulation* 1999; 99: 2779-83.
2. Chapoutot L, Nazeyrollas P, Metz D, et al. Floating right heart thrombi and pulmonary embolism: diagnosis, outcome and therapeutic management. *Cardiology* 1996; 87: 169-74.
3. Casazza F, Bongarzone A, Centonze F, Morpurgo M. Prevalence and prognostic significance of right-sided cardiac mobile thrombi in acute massive pulmonary embolism. *Am J Cardiol* 1997; 79: 1433-5.
4. Dall'Aglio V, Nicolosi GL, Zanuttini D. Transthoracic and transesophageal echocardiographic documentation of disappearance of massive right atrial and pulmonary artery thromboemboli after fibrinolytic therapy and normalization of left ventricular dimensions and function. *Eur Heart J* 1990; 11: 863-5.
5. Galanti G, Poggesi L, Comeglio M, Boddi M, Modesti P, Casolo G. Right ventricular thrombosis in association with dilated cardiomyopathy: diagnosis by echocardiography and nuclear magnetic resonance. *Cardiologia* 1989; 34: 889-91.
6. Boulay F, Neymann JL, Danchin N, et al. Clinical, echocardiographic and evolutive aspects of right atrial thrombosis. *Arch Mal Coeur Vaiss* 1986; 79: 282-9.
7. Thiene G, Basso C, Angelini A, Calabrese F, Valente M. Pathomorphological aspects of arrhythmogenic right ventricular cardiomyopathy. *G Ital Cardiol* 1999; 29: 719-29.
8. Corrado D, Basso C, Thiene G, et al. Spectrum of clinicopathologic manifestations of arrhythmogenic right ventricular cardiomyopathy/dysplasia: a multicenter study. *J Am Coll Cardiol* 1997; 30: 1512-20.
9. Kesoi I, Gojak I, Enyezdí J, Deak G. Arrhythmogenic right ventricular cardiomyopathy associated with multiple right atrial thrombi. *Orv Hetil* 1997; 138: 3185-8.
10. European Working Group on Echocardiography. The European Cooperative Study on the clinical significance of right heart thrombi. *Eur Heart J* 1989; 10: 1046-59.
11. Ahmad F, Li D, Karibe A, et al. Localization of a gene responsible for arrhythmogenic right ventricular dysplasia to chromosome 3p23. *Circulation* 1998; 98: 2791-5.
12. Thiene G, Nava A, Corrado D, Rossi L, Pennelli N. Right ventricular cardiomyopathy and sudden death in young people. *N Engl J Med* 1988; 318: 129-33.